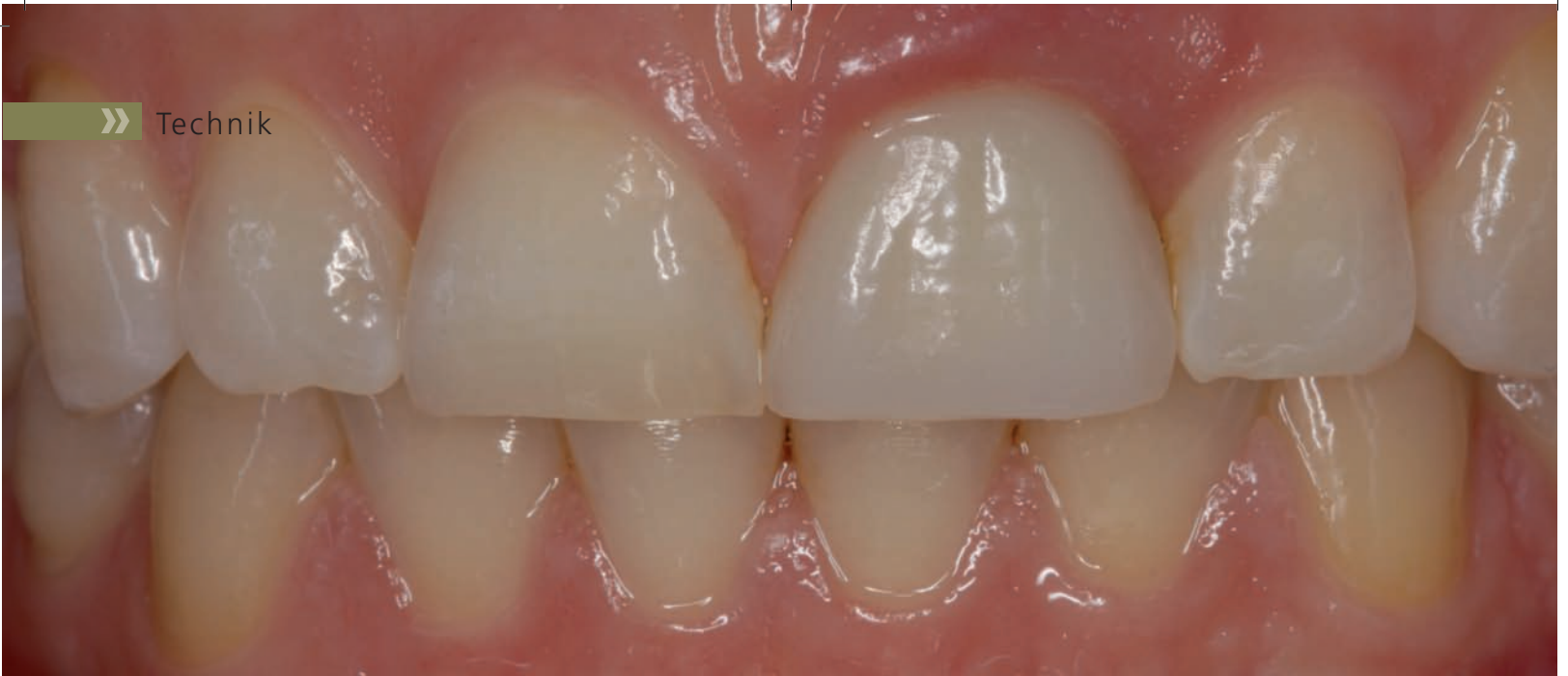

## » Technik



Provisorische Versorgung nach 8 Wochen Einheilzeit. Die Farbdifferenz ergibt sich aus der Verwendung eines vorgeschichteten Konfektionszahnes, der aufgrund seiner deutlich höheren Gewebefreundlichkeit sinnvoll ist.

## Implantologie im ästhetischen Bereich – Interaktion zwischen Praxis und Labor

► ZTM Rainer Semsch, Dr. Michael Vogeler

**Indizes: Implantatprothetik, Provisorium, Weichgewebsmanagement, Hybridabutment**

Der hohe Wissenstand der aktuellen Zahnmedizin und der enorme Entwicklungsprozess in dem sie sich befindet, erfordert eine kontinuierlich fortschreitende Spezialisierung der einzelnen Fachbereiche. Die Vielzahl der Gestaltungsoptionen in der modernen Zahntechnik erfordert auch vom Zahntechniker eine Spezialisierung und Festlegung auf Themenbereiche. Auch die Patienten zeigen ein verändertes Verhalten und haben zunehmend höhere Erwartungen an die zahnärztliche Behandlung und die zahn-technische Versorgung.

Die offene Interaktion zwischen Praxis und Labor ist somit notwendig geworden und birgt die Chance für einen immensen Erfahrungszuwachs und -austausch auf allen Seiten. Um den Teamerfolg von Zahnarzt und Zahntechniker zu gewährleisten ist es notwendig, das jeweilige Basiswissen zu vermitteln und auch zu vertiefen. Erst wenn eine Fallplanung auf „gleicher Augenhöhe“ und partnerschaftlicher Basis stattfinden kann, wird das Ergebnis der abgeschlossenen Behandlung für alle Beteiligten zufriedenstellend sein

### Fallvorstellung

**Fall 1:** Die 24-jährige Patientin stellte sich zur Beratung vor nach aktueller endodontischer Behandlung von Zahn 21, aufgrund eines sieben Jahre zurückliegenden Frontzahntraumas, mit persistierenden Schmerzen und apikaler Schwellung regio 21. Es wurde eine Wurzelspitzenresektion mit retrograder Füllung (Pro Root MTA) lege artis durchgeführt. Die persistierenden Schmerzen an Zahn 21 konnten allerdings langfristig nicht therapiert werden. Eine erneute

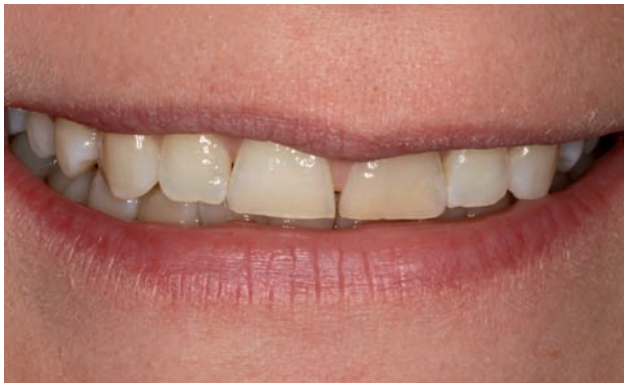

Abb. 1: Ausgangssituation Lippenbild ...

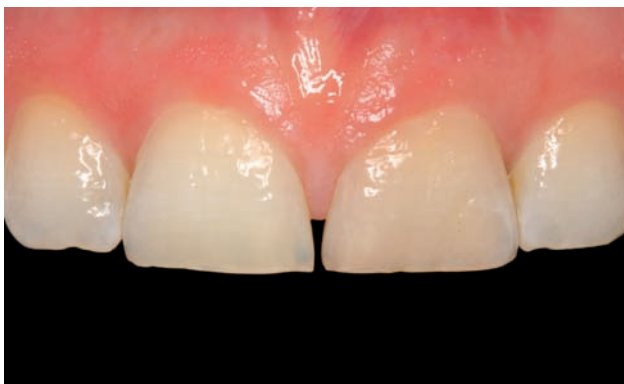

Abb. 2: ... von frontal ...

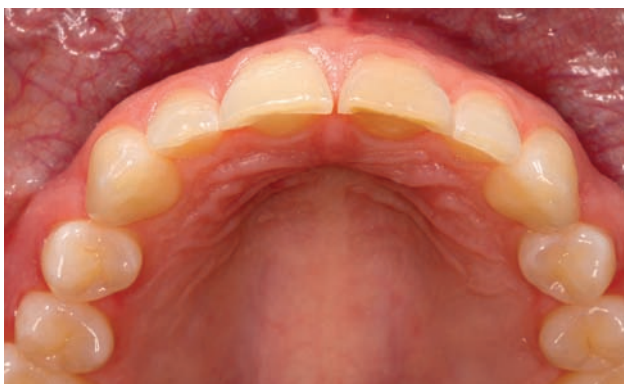

Abb. 3: ... und von okklusal.

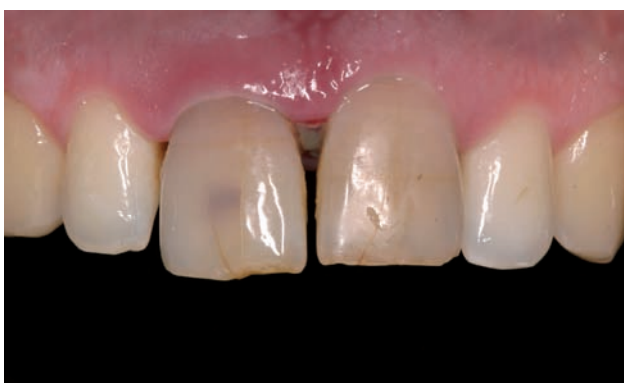

Abb. 5: ... von frontal ...

Wurzelspitzenresektion wurde von Behandler und Patientin abgelehnt (Abb. 1 bis 3).

**Fall 2:** Der 25-jährige Patient erlitt im Alter von 15 Jahren ein Frontzahntrauma mit Totalluxation der Zähne 11 und 21. Die Zähne wurden extraoral resiziert, replantiert und transdentale fixiert. Zum Untersuchungszeitpunkt wiesen die seit zehn Jahren replantierten Zähne nach einem erneuten Frontzahntrauma Subluxation und Lockerungsgrad II bis III auf (Abb. 4 bis 6). Beim Erstkontakt mit dem Patienten wurden folgende Punkte erarbeitet:

- Patientenerwartung
- Verlauf der Lachlinie
- Beschaffenheit der prospektiven Lücke
- Gingivaler Biotyp in der Zielregion (gewebestarker, mittelstarker, gewebeschwacher Biotyp)
- Horizontale und vertikale Defektart (Hart- und Weichgewebe)
- Zustand der Nachbarzähne und Okklusionsverhältnisse
- Nikotinkonsum

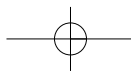
Zur Planung und Kommunikation wurden standardmäßig schädelbezüglich einartikulierte Modelle, ein röntgenologischer Befund (Zfm, OPT, DVT) sowie ein Fotostatus erhoben.

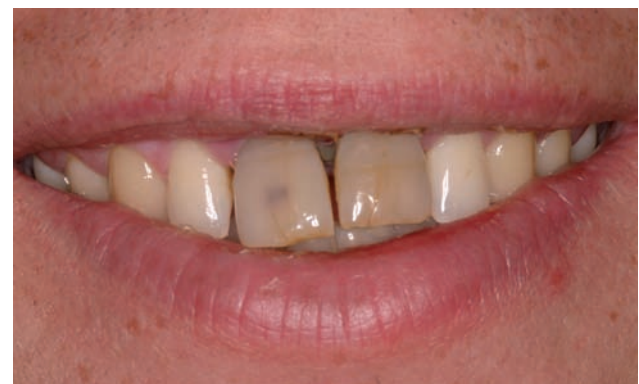

Abb. 4: Ausgangssituation Lippenbild ...

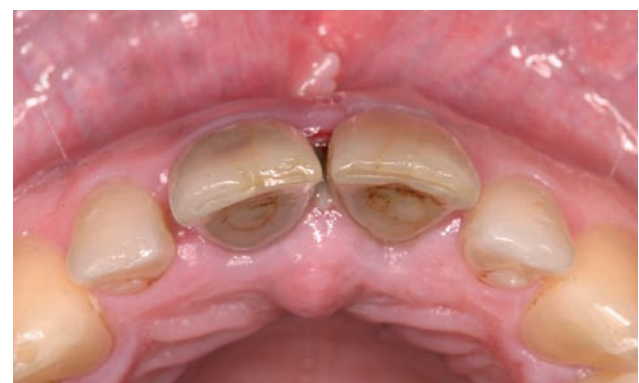

Abb. 6: ... und von okklusal.



### Entwicklung einer Zielvorstellung – „ästhetische Diagnostik“

Die Formfindung im sichtbaren Bereich, also die „ästhetische Diagnostik“, ist zum größten Teil Aufgabe der Zahntechnik. Sie ist ohne einartikulierte und aussagekräftige Superhartgipsmodelle nicht zu leisten. Eine beim Erstkontakt in der Praxis hergestellte Bilddokumentation hilft dem Zahntechniker ungemein dabei, die Situation zu erfassen und die notwendigen Unterlagen wie Bohr- und Röntgenschablone herzustellen sowie eine erste ästhetische Zielvorstellung zu erarbeiten.

Das Wax-up/Set-up liefert Informationen über folgende Bereiche:

- Zahnform, das heißt Größe, Länge und Typ des Zahnes sowie Aufteilung der Lücke
- Zahnachse und damit gewünschte Implantat-achse
- Implantatdurchmesser
- gewünschte Dimension der Augmentation
- weiteren Maßnahmen die notwendig sind, um die Situation unter ästhetischen Gesichtspunkten zu versorgen

Der Gesichtspunkt der „weiteren Maßnahmen“ verdient besondere Aufmerksamkeit, denn nicht immer ist die einzelne, schöne Implantatkrone ausreichend, um im Frontzahnbereich die gewünschte Ausstrahlung und eine stimmige Harmonie zu erreichen. Oft sind es kleine, additional Veneers, die dabei helfen, Lücken richtig zu dimensionieren oder Zahngrößen besser anzupassen. In anderen Fällen kann die Versorgung der Nachbarzähne mit Vollveneers oder neu angefertigten Kronen sinnvoll sein.

Um die Bohr- und Röntgenschablone herzustellen und den Implantatdurchmesser korrekt festzulegen, benötigt der Zahntechniker ein fundiertes Wissen über biologische Gesetzmäßigkeiten und zahnmedizinische Abläufe. So wird der Implantatdurchmesser maßgeblich durch die Lückendimen-

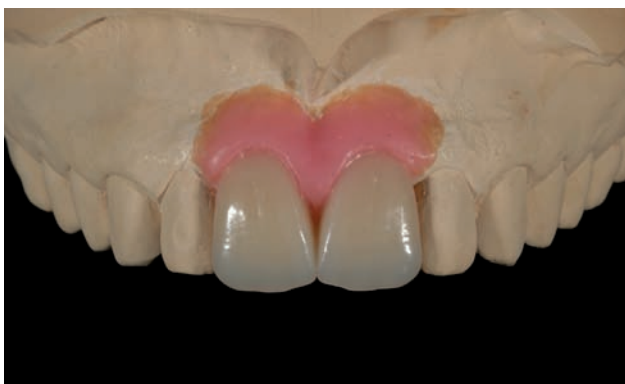

Abb. 10: ... das Set-up ...

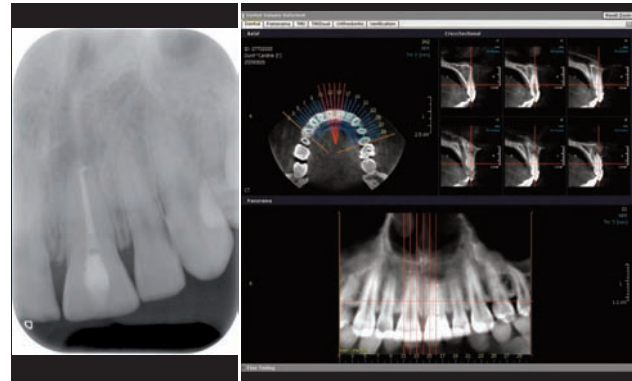


Abb. 7: Röntgendiagnostik Fall 1.

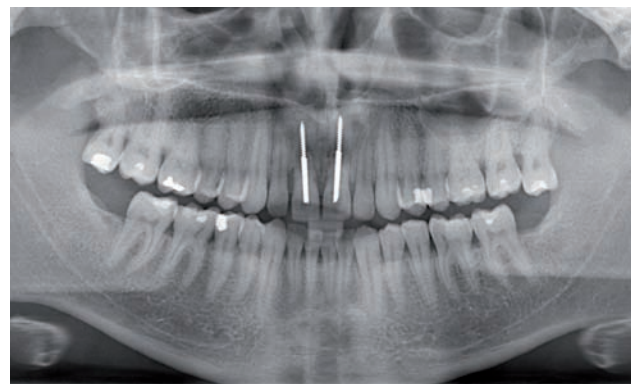

Abb. 8: Röntgendiagnostik Fall 2.

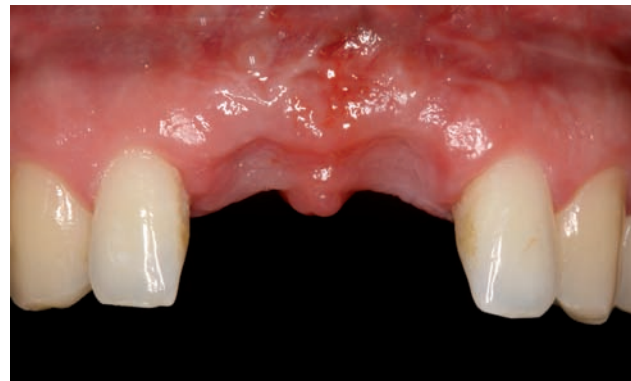

Abb. 9: Die Lückensituation ...

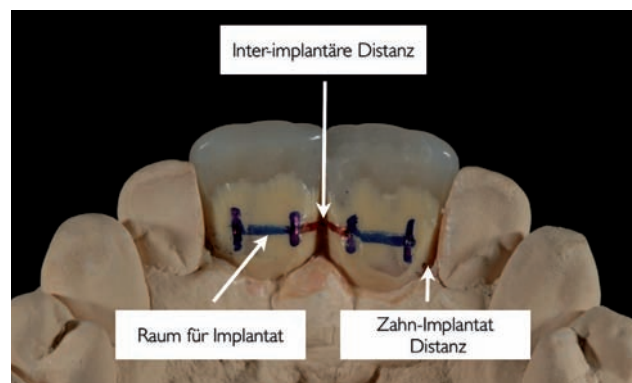
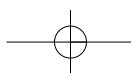



Abb. 11: ... und die Distanzen.





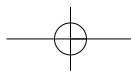
## ÄSTHETIK DURCH DESIGN

Das **Straumann® Anatomische IPS e.max® Sekundärteil** ist ein hochwertiges Keramiksekundärteil, das hohe Ästhetik und hervorragende Materialeigenschaften kombiniert. Das von Straumann® entwickelte und von Ivoclar Vivadent hergestellte neue Sekundärteil für unterschiedlichste Patientenbedürfnisse ist speziell für zuverlässigen Einsatz und ästhetische Ergebnisse vorgesehen und bietet grosse Flexibilität in der Anwendung.

Technologie entwickelt für  
herausragende Resultate



COMMITTED TO  
**SIMPLY DOING MORE**  
FOR DENTAL PROFESSIONALS



## » Technik

sion bestimmt und kann aus 3 mm Mindestabstand zwischen den Implantaten und 1,5 mm Abstand zu den natürlichen Zähnen einfach ausgemessen werden. Schwieriger ist es, die Implantatposition in sagittaler Dimension zu beurteilen, da ein Gipsmodell lediglich Informationen über die Weichgewebsoberfläche liefert. Eine Weichgewebsdickenmessung und die Forderung von 1,5 mm vestibulärer Knochenlamellendicke helfen hier weiter. Die Implantatachse ergibt sich nun recht einfach aus der gefundenen Implantatposition und der gewünschten Inzisalkante. Die Achse läuft vom Implantatkopf durch den Zahn und tritt aus diesem knapp palati-

nal seiner Schneidekante wieder aus. Werden diese Anhaltspunkte beherzigt und fließen in die Herstellung der Bohrschablone ein, so kann eine sinnvolle Bohrhilfe entstehen (Abb. 12).

### Biologische Grundsätze für die dreidimensionale Implantatpositionierung

Eine Implantatpositionierung in allen drei räumlichen Ebenen ist für das ästhetische Ergebnis unabdingbar. Eine Unterscheidung in Komfortzone und Gefahrenzone ist sinnvoll (Buser et al. 2005). Die Implantat-schulter sollte in den Komfortzonen zu liegen kom-

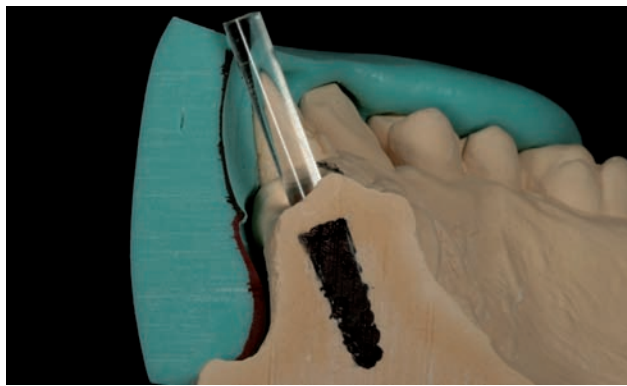


Abb. 12: Planung der Implantatachse.

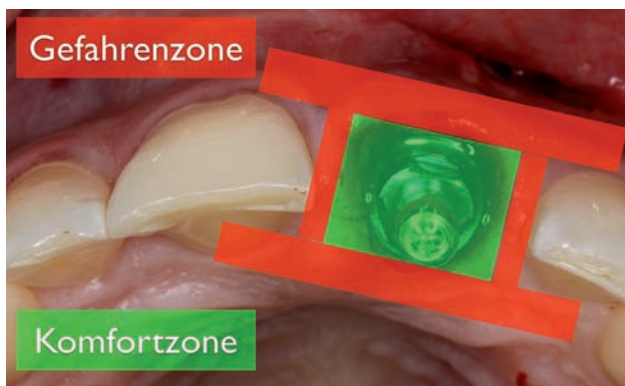


Abb. 13: Darstellung der Komfort- und Gefahrenzone.

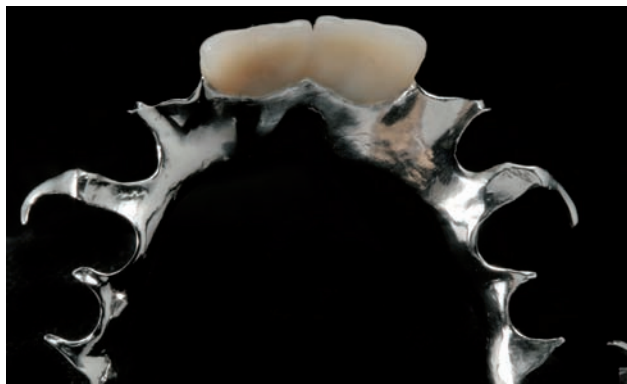


Abb. 14: Modifizierter Flipper ...

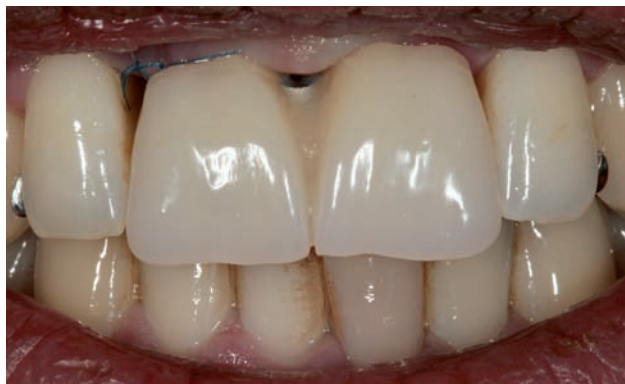

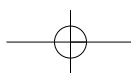
Abb. 15: ... nach Eingliederung ...

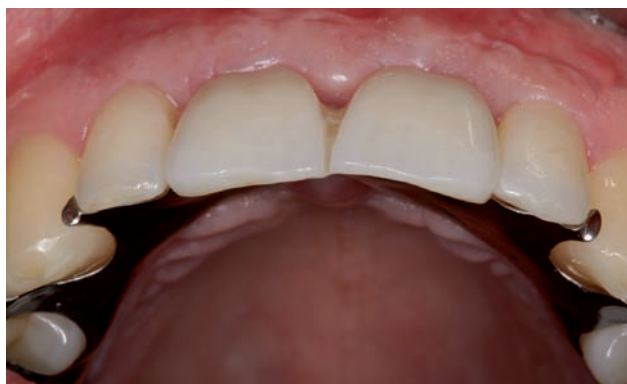

Abb. 16: ... eine Woche später.

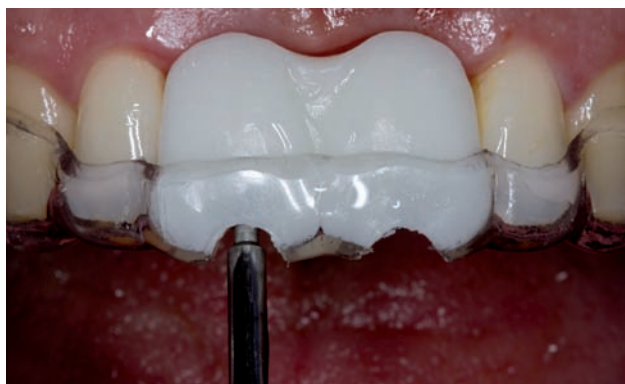

Abb. 17: Implantation Zahn 11 und 21 gemäß der Planung...



Therapieplanung				
Fall 1 Einzelzahnersatz 21	Extraktion Sofortimplantation & Abformung Augmentation (Hart- und Weichgewebe) herausnehmbare provisorische Versorgung 3-4 Monate Einheilzeit		Freilegung Eingliedern des verschraubten LZP	Nach 3-6 Monaten Tragezeit des LZPs Anfertigung des definitiven Zahnersatzes
Fall 2 Lücke 11, 21	Extraktion Augmentation (Hart- und Weichgewebe) herausnehmbare provisorische Versorgung 4-6 Monate Einheilzeit	Implantation Augmentation intraoperative Abformung 3-4 Monate Einheilzeit	Freilegung Eingliedern des verschraubten LZP	

men, um den langfristigen biologischen und ästhetischen Erfolg zu sichern (Abb. 13).

- **Mesiodistale Ebene**

Abstand Implantatschulter zum Nachbarzahn sollte größer als 1,0 bis 1,5 mm sein.

- **Orofaziale Ebene**

Die faciale Kortikalis sollte mindestens 1,5 bis 2 mm dick sein. Das Implantat sollte die imaginäre Linie der Austrittspunkte der Nachbarzähne nicht überschreiten.

- **Koronoapikale Ebene**

Die Implantatschulter sollte, bei Zähnen mit intakten parodontalen Verhältnissen, rund 1 mm unterhalb der Schmelz-Zementgrenze der Nachbarzähne zu liegen kommen.

### Immediatversorgung

Die Sofortversorgung nach Implantation ist ein weites Thema und reicht von der einfachen Tiefzieh-schiene mit eingeklebtem Konfektionszahn bis zur sofortbelasteten Krone. Je nach Verlauf der Implantation und/oder Augmentation ergibt sich entweder

eine annähernd unveränderte Weichgewebssituation oder eben durch Augmentation oder Schwellung eine stark überkonturierte Situation. Ebenso variabel müssen die angefertigten Provisorien sein. In vielen Fällen erweist sich eine abnehmbare Lösung als vorteilhaft, da sie für weitere Arbeitsschritte leicht entfernt werden kann. Beliebt ist der „Flipper“, der im anterioren Gaumenbereich sattelförmig aufliegt und über Klammern am Ort gehalten wird. Laut Patientenaussagen ist eine solche Lösung unbefriedigend. Eine deutlich angenehmere Alternative zum frontlastigen „Flipper“ ist die Ausdehnung des Modellgusses in den Seitenzahnbereich (Abb. 14). Der Ersatz kann im sichtbaren Bereich über Krallen vor einem Einsinken bewahrt werden. Die Halteklammern liegen im weniger einsehbaren Seitenzahnbereich (Abb. 15 und 16).

Nach sorgfältiger Planung und provisorischer Versorgung erfolgt die schablonenunterstützte Implantation (SPI, Thommen Medical). Die Einheilzeit variiert stark und ist abhängig von der klinischen Situation (Abb. 17 bis 19).

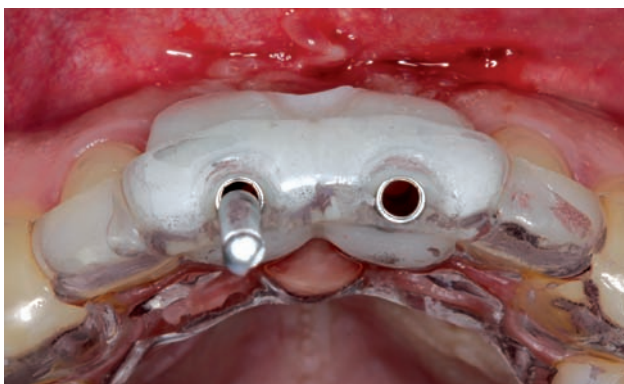


Abb. 18: ... und gemäß der Bohrschablone.

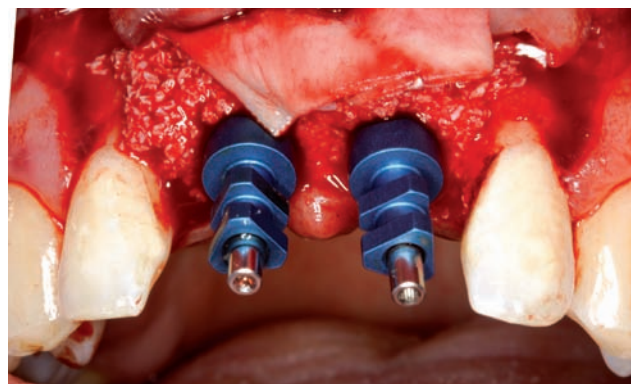
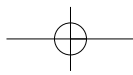


Abb. 19: Die Lückensituation nach Augmentation und Implantation.



### Langzeitprovisorium

Damit die gewünschte ästhetische Wirkung erzielt werden kann, muss ein natürliches Emergenzprofil der Implantatkrone geschaffen werden. Oft muss hierfür das periimplantäre Weichgewebe mittels des Implantataufbaus in eine günstige Position geschoben werden. Das kann schrittweise über ein Auskonturieren der provisorischen Krone geschehen, oder über das definitive Keramikabutment, das bei der Implantatfreilegung eingesetzt wird. Die Schwierigkeit bei der oben beschriebenen Verfahrensweise liegt darin, das Verhalten des Weichgewebes abzuschätzen.

Wie viel Verdrängung beziehungsweise Druck toleriert das Gewebe, wann wird es nekrotisch und wo wird es nach Ausheilung zu liegen kommen? Diese Fragen sind schwer zu beantworten. Sie erfordern viel Erfahrung und eine genaue Diagnose. Sowohl ein Blick zurück zur Eingangsuntersuchung, zur Einstufung des gingivalen Biotyps und der Weichgewebsticke als auch zum chirurgischen Eingriff – unter Umständen mit Augmentation des Weichgewebes und die Begutachtung der Situation direkt vor der Freilegung des Implantates – können dabei helfen, die richtige Dimension des Abutments zu finden.

### Biologische periimplantäre Weichgewebsmanschette

Nach der Implantatfreilegung und dem Einschrauben des Gingivaformers lagert sich das ausheilende Weichgewebe an die Metalloberfläche an. Bei jedem Entfernen des Gingivaformers, im Rahmen der prothetischen Phase oder der provisorischen Versorgung kommt es zur Traumatisierung der periimplantären Weichgewebsmanschette. Dabei wird die gingivale Anheftung an der Metalloberfläche abgerissen, die Wundfläche heilt in der Folge narbig aus. Die initial ausgebildete periimplantäre Weichgewebeversiegelung wird durch die mehrfache Manipulation endgültig zerstört (Abb. 20).

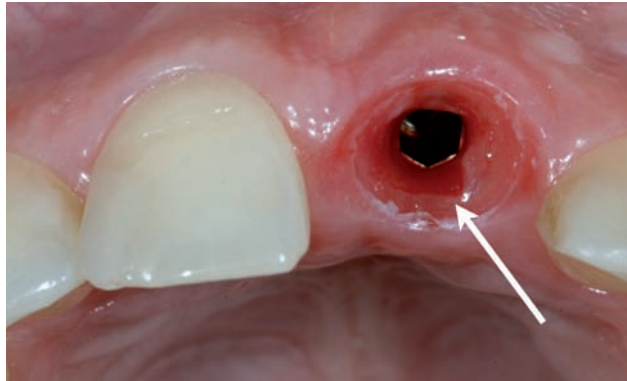


Abb. 20. Abgerissenes gingivales Attachment.

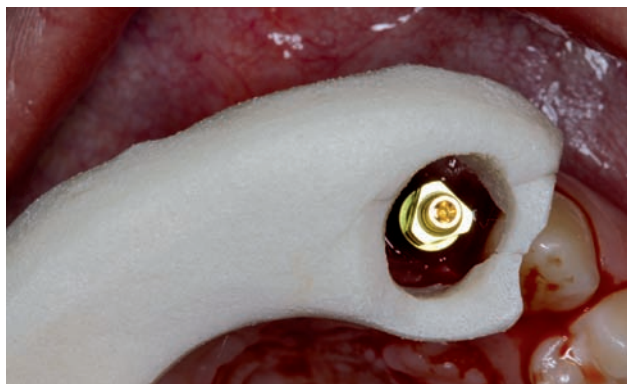


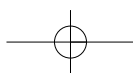
Abb. 21: Intraoperative Abformung.

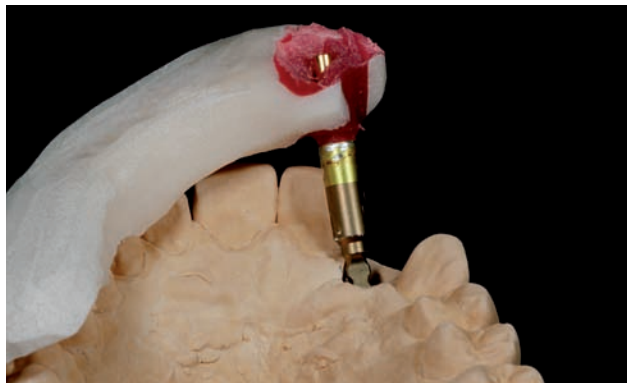

Abb. 22: Übertragung der Implantatposition auf das Arbeitsmodell.

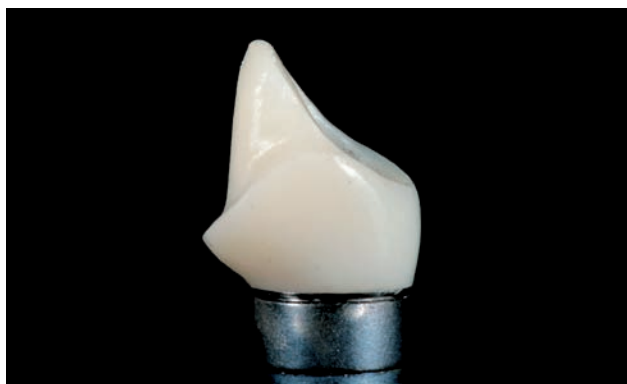
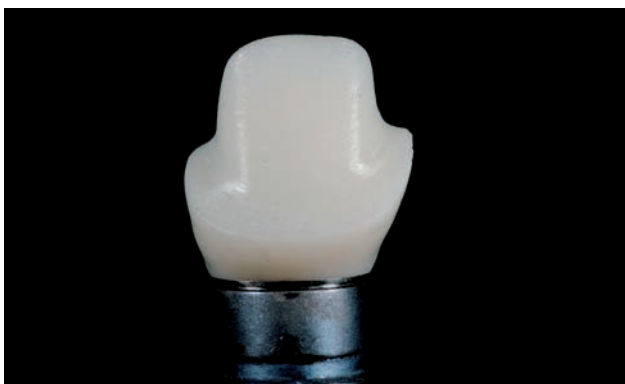
Abb. 23 und 24: Das individuelle „Hybridabutment“ ...



Um das initial ausgebildete periimplantäre Attachment zu erhalten, ist es sinnvoll, die Anzahl der Manipulationen am Weichgewebe zu reduzieren. Ein möglicher Therapieansatz ist das Eingliedern des definitiven Abutments bei der Freilegung des Implantates. Um das Abutment vor der Freilegung herstellen zu können, muss die Implantatposition intraoperativ nach Insertion des Implantates registriert werden (Abb. 21 und 22).

Die unbeschichteten und hochglanzpolierten Oberflächen von gesintertem  $ZrO_2$  oder von gepresstem Lithiumdisilikat (IPS e.max, Ivoclar Vivadent) sind besonders weichgewebtsfreundlich (Abb. 23 bis 25). In beiden Fällen ist es sinnvoll, die Keramikaufbauten auf eine Metallbasis aufzukleben. So ist der Weichgewebtskontakt durch eine gewebefreundliche Oberfläche hergestellt und der mechanische Schraubenzug bleibt innerhalb einer physikalisch richtigen Titan/Titanverbindung (Abb. 26 bis 28).

Der Verbund zwischen Titanbasis und Keramikaufbau ist über handelsübliche Systeme (zum Beispiel Multi-link® Implant von Ivoclar Vivadent (Ellwangen)) problemlos und mit hoher Festigkeit herzustellen. Die Klebefuge zwischen Metall und Keramik ist außerhalb des Mundes einwandfrei bearbeitbar. Die sichtbare Krone ist eine provisorische Kunststoffkrone (Abb. 29

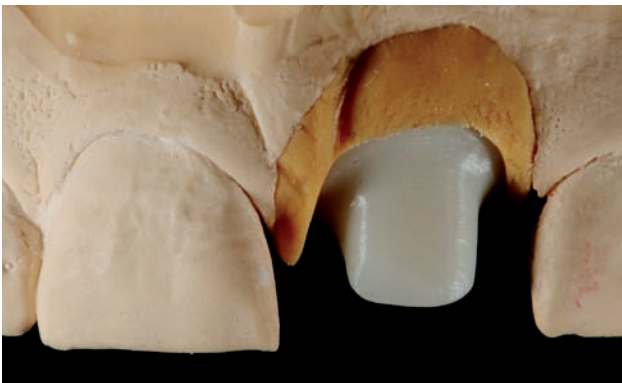


Abb. 25: ... und der Ersatzstumpf.

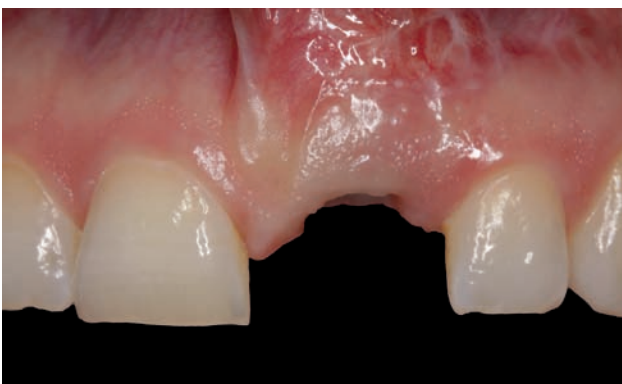

Abb. 26: Das ausgeformte Weichgewebe.

## DIE BASIS FÜR IHR LABOR



Dampfstrahler  
Wasi-Steam Classic



Poliermotor WSM-2



Gipstrimmer HSS-88



**WASSERMANN**  
DENTAL-MASCHINEN

● Die Basis für Ihr Labor

**Wir beraten Sie gern**

Wassermann Dental-Maschinen GmbH · Hamburg

Tel.: +49 (0)40 730 926-0 · Fax: +49 (0)40 730 37 24

info@wassermann-dental.com · www.wassermann-dental.com



## » Technik

bis 31). Diese Zwischenlösung erlaubt es, den Heilungsprozess abzuwarten und auch jederzeit einzugreifen, falls sich unerwünschte Veränderungen bemerkbar machen. Die Möglichkeit das Abutment abzunehmen und entsprechend umzuarbeiten ist zwar nicht erwünscht, bleibt jedoch unbenommen. Zeitgleich wurde ein Kronengerüst für die definitive Krone mit optimaler Randgestaltung hergestellt. Im günstigsten Fall kann das Gerüst nach Abheilung unverändert verblendet werden. Sollte eine Nachpräparation des Abutments aufgrund einer veränderten Weichgewebssituation erforderlich werden, kann das Gerüst hoffentlich mittels einer aufgebrannten

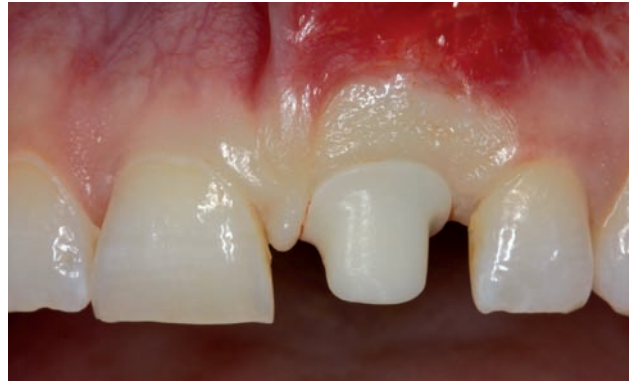

Abb. 27: Versorgung des Implantats ...

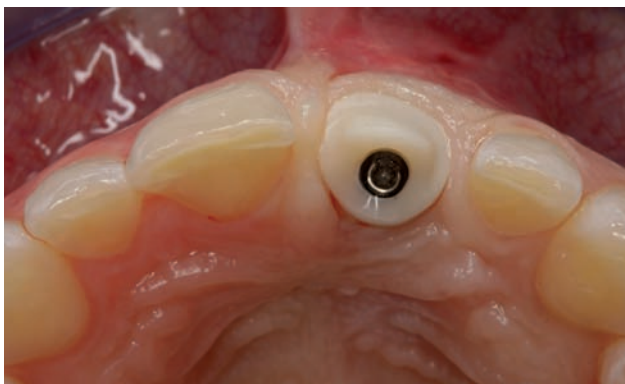


Abb. 28: ... mit dem definitiven Abutment.

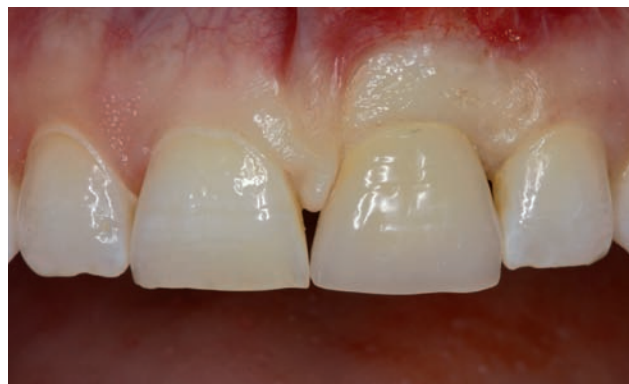

Abb. 29: Situation direkt nach Eingliederung.

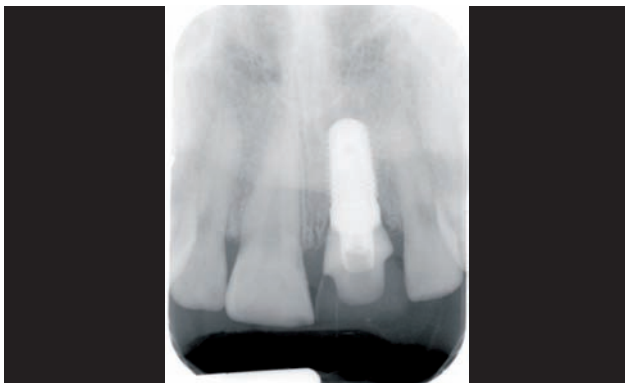

Abb. 30: Röntgenkontrolle nach dem Eingliedern.

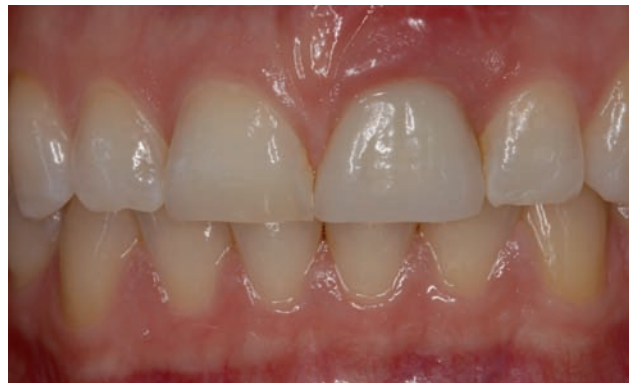

Abb. 31: Situation 8 Wochen später.

Über 4000 Dentalprodukte online vergleichen

[www.dentalkompakt-online.de](http://www.dentalkompakt-online.de)



Stufe „gerettet“ werden. Auch eine Neuanfertigung des Gerüsts ist eine Möglichkeit.

Durch die aktuellen Implantatsysteme und Operationstechniken ist die Osseointegration langfristig gewährleistet. Das Erreichen und der Erhalt stabiler ästhetischer periimplantärer Weichgewebsverhältnisse stellen momentan die größten Herausforderungen an das interaktive Team Praxis-Labor dar. Die vorgestellte Verfahrensweise kann als innovatives Tool das Behandlungsspektrum erweitern.

*Fortsetzung folgt: Die Veröffentlichung der definitiven Versorgungen erfolgt voraussichtlich in der Septemбераusgabe.*

#### ▶ VERWENDETE MATERIALIEN

##### Füllungsmaterial/Wurzelspitzenresektion:

Pro Root MTA  
AMERICAN Dental Systems GmbH (Vaterstetten)

##### Implantatsystem/Abutment

Fall 1: CAMLOG Promote<sup>®</sup>plus Implantat/CAMLOG Titanbasis, CAMLOG Vertriebs GmbH (Wimsheim)

Fall 2: SPI Element Implantat/Easy Abutment, Thommen Medical Deutschland GmbH (Weil am Rhein)

##### Individuelles Hybridabutent:

IPS e.max, Ivoclar Vivadent GmbH (Ellwangen)

##### Konfektionszähne:

PHONARES, Ivoclar Vivadent GmbH (Ellwangen)

##### Klebekomposit:

Multilink<sup>®</sup> Implant,  
Ivoclar Vivadent GmbH (Ellwangen)

#### ▶ KURS ZUM THEMA:

Termin: 7./8. Mai 2010

Ort: Dental Concept Rainer Semsch/Münstertal  
Thema: Der Frontzahn ist weg – was nun?  
Vom Trauma zum Traum

Info und Anmeldung:

Thommen Medical Deutschland GmbH  
Tel.: 0 76 21 / 4 22 58 30  
E-Mail: info@thommenmedical.de

##### ZTM RAINER SEMSCH

Laitschenbach 33, 79244 Münstertal  
Tel.: 0 76 36 / 78 79 27  
E-Mail: d-c.semsch@t-online.de

##### PRAXIS DR. MICHAEL VOGELER

Fachzahnarzt für Oralchirurgie  
Spezialist für Implantologie der EDA und BDIZ  
Spezialist für Prothetik der DGZPW  
Im Rohrgraben 5, 79249 Merzhausen  
Tel.: 07 61 / 40 92 92  
E-Mail: vogelerm@gmx.de

## Casino Hohensyburg, Dortmund

Freitag, 07. Mai 2010, Beginn: 16.30 Uhr

# CASINO DENTAL

## Innovation im Fokus der Zahntechnik

### Referenten

- ♣ ZTM Hans-Joachim Lotz, Weikersheim
- ♦ ZTM Christian Hannker, Rastede
- ♠ ZTM Marko Bähr, Berlin
- ♥ Michael Jackson Ca. – Live on Stage
- ♥ Model Scarlett Schüssler



## GOLD QUADRAT

Goldquadrat GmbH  
Büttnerstraße 13 • 30165 Hannover  
Telefon 0511 449897-0

Weitere Infos und Anmeldung unter

[www.goldquadrat.de](http://www.goldquadrat.de)