



## Standardfall: Implantation ohne Knochenaugmentation beim zahnlosen Patienten

**Pit J. Voss**, Dr. med. dent., **Michael Vogeler**, Dr. med. dent.,  
**Andres Stricker**, Dr. med. Dr. med. dent.,  
**Rainer Schmelzeisen**, Prof. Dr. med. Dr. med. dent.

Abteilung Klinik für Mund-, Kiefer- und Gesichtschirurgie  
(Direktor: Prof. Dr. Dr. R. Schmelzeisen)  
Universitätsklinik für Zahn-, Mund- und Kieferheilkunde  
Klinikum der Albert-Ludwigs-Universität Freiburg  
Hugstetter Straße 55, 79098 Freiburg  
E-Mail: pit.voss@uniklinik-freiburg.de

Online-Wissenstest  
zu diesem Beitrag  
siehe Seite 1379

### Indizes

Implantation, orale Rehabilitation, Implantatprothetik, Sofortbelastung

### Zusammenfassung

Nach dem Verlust der eigenen Zähne bieten sich für den Patienten unterschiedliche Möglichkeiten, die Kaufunktion wiederherzustellen. Zwischen der Minimallösung der schleimhautgetragenen Totalprothese und der Maximalversorgung des Implantat-für-Zahn-Restaurationskonzeptes stellen Stege die implantatgetragene Standardversorgung dar. In diesem Übersichtsbeitrag werden neben der Indikationsstellung und den Grundzügen der Implantation das chirurgische Vorgehen sowie verschiedene Steglösungen vorgestellt. Vier Patientenfälle veranschaulichen die implantologisch-prothetischen Behandlungsmöglichkeiten.

### Einleitung

Der Verlust der letzten eigenen Zähne ist für viele Menschen mit erheblichen Einbußen der Lebensqualität verbunden<sup>13</sup>. Durch mangelnden Prothesenhalt, der sich mit der Atrophie der Alveolarfortsätze verstärkt, verlieren die Patienten an Kaufunktion, und der zur Verbesserung des Prothesenhalts mit Kunststoff verdeckte Gaumen vermindert die Geschmackswahrnehmung<sup>5</sup>. Auf enossalen Implantaten verankerte Suprakonstruktionen haben sich als zuverlässige restaurative Versorgung nach dem Verlust bleibender Zähne durchgesetzt<sup>2</sup>. Implantatretinierte Prothetik gilt alternativ zu allein schleimhautgetragenem Zahnersatz als Methode der Wahl<sup>1</sup>. Die Anforderungen der Implantatprothetik machen Veränderungen im kieferchirurgischen Umfeld der präprothetischen Chirurgie notwendig; Mundbodenplastiken und relative Alveolarkammerhöhungen zur Verbesserung des Haltes von Totalprothesen sind in dem chirurgischen Spektrum beinahe nicht mehr zu finden. Hingegen spielen diese Techniken in limitierter Form noch eine Rolle, wenn es um die Formung des periimplantären Weichgewebes geht.

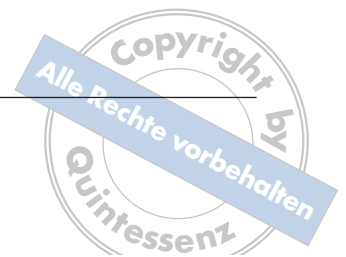Die Einbringung von Implantaten setzt ein knöchernes Mindestangebot von vertikal 10 mm und transversal 6 mm

voraus. Häufig ist insbesondere im Seitenzahnbereich wegen voranschreitenden Knochenabbaus eine primäre Implantation problematisch. Vor allem bei Zahnentfernungen aufgrund fortgeschrittenen Parodontalerkrankungen, nach langjähriger Zahnlosigkeit und bei unphysiologischer Belastung durch schleimhautgetragene Prothesen muss mit einer hochgradigen Alveolarkammatrophie gerechnet werden.

Auf dentoalveolär-chirurgische Augmentationstechniken zur Verbesserung des absoluten knöchernen Implantatlagers soll in diesem Beitrag nicht eingegangen werden. Im Folgenden geht es vielmehr um den implantologischen Standardfall mit ausreichendem Knochenangebot.

### Planung/Bildgebung

Nach Abheilen der Extraktionswunden innerhalb von 6 Wochen im Frontzahn- und von 12 Wochen im Seitenzahnbereich sowie passender allgemeinmedizinischer Anamnese muss bei dem Wunsch nach einer implantatgetragenen Versorgung zunächst sichergestellt werden, dass genügend ortsständiger Knochen für eine Implantation vorhanden ist. Neben dem transversalen Ausmaß des Alveolarfortsatzes ist



die vertikale Dimension maßgebend für die Möglichkeit der Implantation in den ortsständigen Knochen. Diese Dimension wird im Oberkiefer durch den Nasenboden und die Kieferhöhle von kranial begrenzt; im Unterkieferseitzahnbereich bildet der N. alveolaris inferior die kaudale Begrenzung des Implantatlagers.

In konventionellen Röntgenbildern kann das präimplantologische Knochenangebot grob abgeschätzt werden. Tatsächlichen Aufschluss über den vorhandenen Knochen gibt eine dreidimensionale Darstellung. Im oralchirurgischen sowie mund-, kiefer- und gesichtschirurgischen Bereich hält die digitale Volumetomographie zunehmend Einzug. Im Gegensatz zur herkömmlichen Computertomographie bildet sie die Strukturen des Weichgewebes mit Ausnahme der Kieferhöhlenschleimhaut nur schlecht ab. Die für die Implantation notwendigen knöchernen Strukturen werden durch die unterschiedliche Technik der Datengewinnung jedoch gut dargestellt und weniger von Artefakten überlagert, wie sie durch metallgedichtete Zahnrestaurationen entstehen. Zudem ist die Strahlenbelastung deutlich geringer.

Bei der Wahl einer kombiniert implantologisch-prothetischen Arbeit sind neben der intraoralen Situation wie Atrophiegrad und interalveoläre Relation auch die Dauer der Zahnlosigkeit, die psychosoziale Situation des Patienten und seine individuellen Erwartungen sowie der finanzielle Rahmen von Bedeutung<sup>18</sup>.

Allgemein lässt sich zwischen schleimhautgetragener, kombiniert implantatgestützt/schleimhautgetragener und partiell bzw. total implantatgetragener Suprakonstruktion unterscheiden. Implantatgestützte Lösungen verbessern dabei generell die Kaufähigkeit und Funktionalität sowie die allgemeine Zufriedenheit und Lebensqualität<sup>13</sup>. Durch einfache implantatgestützte Lösungen, etwa zwei intraforaminale Implantate im Unterkiefer, kann der Prothesenhalt schon mit geringem Aufwand erheblich verbessert werden<sup>1</sup>. Im zahnlosen Oberkiefer sind wegen der weicheren Knochenstruktur vier Implantate als Mindestversorgung notwendig. Mit vier Implantaten kann im Unterkiefer im Gegensatz zu zwei Implantaten eine kombiniert schleimhaut- und implantatgetragene Hybridprothese meist mit individuell angefertigtem Steg angefertigt und so eine deutliche Steigerung des Patientenkomforts erreicht werden<sup>17</sup>. Eine festsitzende implantatretinierte Versorgung der zahnlosen Kiefer mit Verblendbrücken ist selten ohne Implantation im Seitenzahnbereich realisierbar (im Oberkiefer mindestens sechs, besser acht Implantate, im Unterkiefer mindestens fünf Implantate). Diese erfordert häufig einen präimplantologischen Knochenaufbau. Hierbei muss besonders auf die Lippenstütze im Oberkiefer hingewiesen werden: Fehlt sie, kann keine ästhetisch hochwertige festsitzende prothetische Rehabilitation erfolgen.

## Implantate

Seit den 1960er Jahren werden für zahnärztliche Implantate Titan und Keramiken als bioinerte Werkstoffe der Wahl angesehen. Nach Erfahrungen mit der submukösen und subperiostalen Implantatinsertion hat sich am Anfang der 1980er Jahre die enossale Implantation mit rotationssymmetrischen Schraubenimplantaten durchgesetzt; die bevorzugte Form ist heute das mit Gewinde versehene Titanimplantat<sup>9</sup>.


Seit Mitte der 1980er Jahre wird die glatte, maschinengefräste Oberfläche vermehrt von aufgerauten Oberflächen abgelöst. Zur Oberflächenbearbeitung werden additive Verfahren wie die Titan-Plasma-Anlagerung und ablativetechniken wie beispielsweise die Sandstrahlung oder die Säureätzung eingesetzt<sup>3</sup>.

Mannigfaltige Studien belegen die Überlegenheit rauer Oberflächen, die eine bessere Anlagerung von Osteoblasten und eine schnellere Osseointegration ermöglichen<sup>15</sup>. Diese Vorteile kommen besonders bei verminderter knöcherner Qualität (Klassen D3 und D4)<sup>8</sup> des Implantatbettes zur Geltung<sup>7</sup>. Zugleich ergibt sich eine erhöhte Mikroretention, die eine bessere Langzeitüberlebensrate erwarten lässt<sup>6</sup>. Vorteil maschinengefräster, nicht bearbeiteter Implantatoberflächen ist eine bessere Therapiemöglichkeit bei Entzündungen. Aus diesem Grund werden Implantate der neueren Generation mit maschinert poliertem Implantatthals angeboten<sup>11</sup>. Neuere Studien belegen jedoch eine bessere Reosseointegration bei rauen Oberflächen nach Periimplantitis<sup>12</sup>. Die Implantatsysteme unterscheiden sich in erster Linie bezüglich des Schrauben- und Gewindedesigns, der Oberflächenbearbeitung, der prothetischen Verbindungsplattform (interner/externer Hex) sowie der prothetischen Aufbauten.

Implantate aus Zirkondioxidkeramik sind in der klinischen Erprobung und noch nicht ausreichend wissenschaftlich untersucht. Vermuteten ästhetischen Vorteilen stehen derzeit noch die Problematik der glatten Oberfläche, Schwierigkeiten in der Einheilzeit aufgrund des einteiligen Implantatdesigns und fehlende klinische Langzeitdaten gegenüber. In Anbetracht der Erfahrungen mit dem Tübinger Sofortimplantat aus Aluminiumoxidkeramik zu Beginn der 1980er Jahre sollten Langzeitbeobachtungen Evidenz hinsichtlich der Bewahrung von Implantaten aus Zirkondioxidkeramik liefern.

## Procedere

Im Allgemeinen sollte eine Einheilzeit von 6 bis 12 Wochen zwischen Implantation und Eingliederung der prothetischen Arbeit gewährleistet werden. Je nach Knochenqualität und anderen Faktoren wie Mundhygiene und medizinischer



Anamnese kann diese Zeitspanne unterschritten werden. Die Eingliederung eines *Dolder*-Steges am Folgetag der Insertion von vier oder zwei interforaminalen Implantaten mit rauer Oberfläche und die prothetische Versorgung nach 7 Tagen sind mit einer hohen Erfolgswahrscheinlichkeit möglich<sup>14</sup>.

In besonderen Fällen kann noch am Tag der Implantation die definitive prothetische Arbeit eingesetzt werden: Spezielle, aufeinander abgestimmte Bohrschablonen und vorgefertigte Implantatstege verankern beim *Brånemark*-Novum-Konzept eine auf drei Implantaten getragene Extensionsbrücke. Erste klinische Studien nach mittlerer Beobachtungszeit zeigen jedoch einen erhöhten marginalen Knochenverlust<sup>4</sup>.

Wenn bei größeren prothetischen Arbeiten eine implantatretinierte vorübergehende Versorgung gewünscht wird, kann mit provisorischen Implantaten eine Immediatprothese retiniert werden. Diese haben einen geringeren Durchmesser, werden zwischen den definitiven Implantaten gesetzt und zum Zeitpunkt der Eingliederung der fertigen Arbeit wieder entfernt.

Für den Erfolg einer Implantation ist neben der Quantität des Knochens auch seine Qualität verantwortlich. Da der Schwund des Alveolarfortsatzes im ersten Jahr nach dem Verlust der eigenen Zähne am größten ist, sollte die Implantation möglichst bald nach der Konsolidierung der Extraktionsalveolen erfolgen.

Mit Hilfe von innovativen Techniken lässt sich nach Akquirierung eines dreidimensionalen Datensatzes auch bei nicht optimalem Knochenangebot ein exaktes Einbringen der Implantate in eine vorher gewählte Region gewährleisten. Die Lage der Implantate wird dabei in einer Navigationssoftware geplant. Die intraoperative Umsetzung erfolgt entweder über Bohrschablonen (NobelGuide, Fa. Nobel Biocare Deutschland, Köln), in die Richtung und Länge der Bohrungen übertragen werden, oder über die intraoperative Verwendung eines Navigationssystems mit Echtzeiterfassung des Patienten und der Instrumente durch Infrarotkameras (z. B. *coDiagnostiX*, Fa. IVS Solutions, Chemnitz). Mit NobelGuide wird die Insertion von Implantat, Abutment und Krone oder Brücke gleichzeitig durchgeführt. Es zeigt mit Hilfe konventioneller Modellierung oder aber computergestützten 3-D-Designs die genaue Position und Tiefe der Implantate vor dem Eingriff.

## Chirurgisches Vorgehen

Zur Implantation sollte generell ein ausreichender Überblick über das Implantatlager geschaffen werden. Hierzu wird eine krestale Schnittführung mit vestibulärer Entlastung gewählt.

Im Oberkiefer ist bei der Präparation des Mukoperiostlappens auf die *A. palatina* zu achten, die nach Verlust der bleibenden Zähne und konsekutivem Knochenabbau nah an dem Alveolarkamm liegen kann<sup>10</sup>. Wird diese während des Eingriffs verletzt, muss sie meist mit Umstechungsnähten unterbunden werden.

Im Unterkiefer ist ein besonderes Augenmerk auf die Lage des *N. alveolaris inferior* zu richten. Das Foramen mentale kann bei fortgeschrittener Atrophie des Unterkiefers im Prämolarenbereich auf den Alveolarfortsatz verlagert sein. Zur sicheren Schonung sollte der Nerv bei seinem Austritt aus dem Knochen intra operationem dargestellt werden. Intraossär kann er in einem schleifenförmigen Verlauf bis zu 5 mm anterior gelegen sein. Bei der Präparation im anterioren Bereich schont der Erhalt eines mukoperiostalen Steges Zungen- und Lippenbänder (vgl. Abb. 2a).

Nach Darstellung des Alveolarfortsatzes werden scharfe Knochengräte mit dem Rosenbohrer geglättet, so dass ein Knochenplateau geschaffen wird. Hier erfolgen nach Markierung der Implantatposition mit der Bohrschablone die Pilotbohrung und die schrittweise Präparation des Implantatschachtes unter sorgfältiger Spülung mit *Ringer*-Lösung. Bei grenzwertigem Knochenangebot können die entstehenden Knochenspäne gesammelt und später lateral an das Implantat angelagert werden. Das Implantat wird langsam mit dem Drehmomentschlüssel eingebracht, damit die Knochenstruktur nicht geschädigt wird und eine ausreichende Festigkeit gewährleistet ist. Abschließend wird der Operationssitus speicheldicht mittels Naht verschlossen. Die provisorische Prothese kann weichbleibend unterfüttert zu gesellschaftlichen Anlässen getragen werden, das Essen mit den Provisorien sollte jedoch zunächst vermieden werden.

Nach einer Einheilzeit von 4 bis 12 Wochen werden die Implantate freigelegt und im Anschluss an die Herstellung von Abformungen mit Abformungspfosten *Gingivaformer* eingebracht. Das Provisorium wird dann erneut weichbleibend unterfüttert. Nach Herstellung des Steges werden die *Gingivaformer* durch Abutments ersetzt, auf die der Steg fest verschraubt oder zementiert wird. Anschließend kann die definitive prothetische Arbeit auf dem Steg retiniert werden.

## Patientenbeispiele

### Fall 1 (Abb. 1a bis i)

Eine 75-jährige Patientin stellte sich nach Verlust der Unterkiefer-Restbezahnung vor. Bei gutem interforaminalen Knochenangebot konnten hier vier ITI-Implantate (Fa. Straumann, Basel, Schweiz) eingebracht werden, die am ersten Tag nach

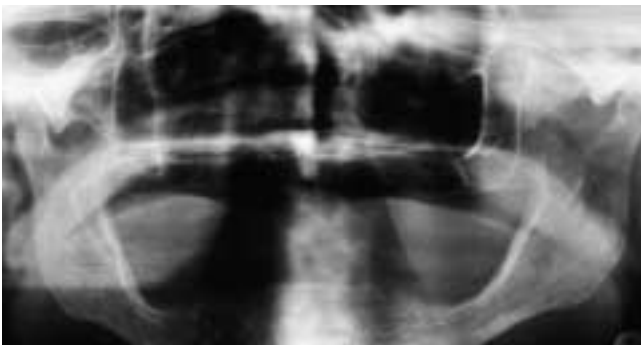


Abb. 1a Alveolarkammatrophie bei gutem vertikalem und transversalem Knochenangebot

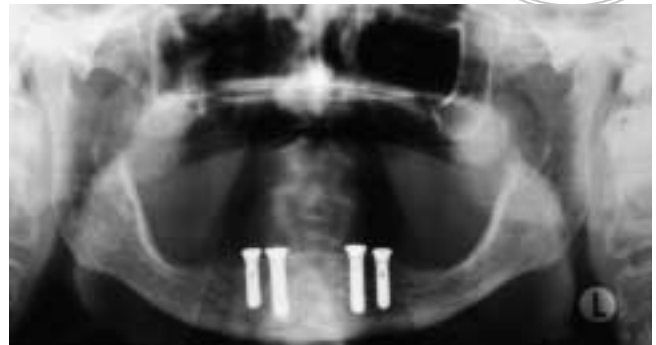


Abb. 1b Zustand nach Insertion von vier Implantaten im interforaminalen Bereich

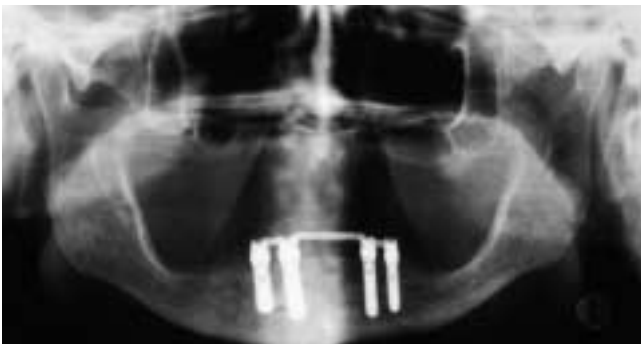

Abb. 1c Zustand nach Sofortbelastung mit einem Dolder-Steg 1 Tag post operationem

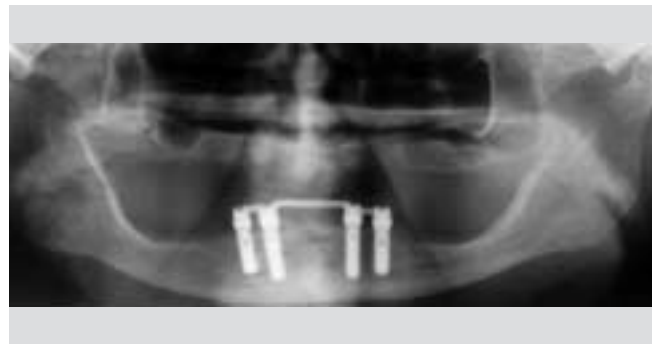

Abb. 1d Röntgenologische Darstellung 2 Jahre nach Sofortbelastung

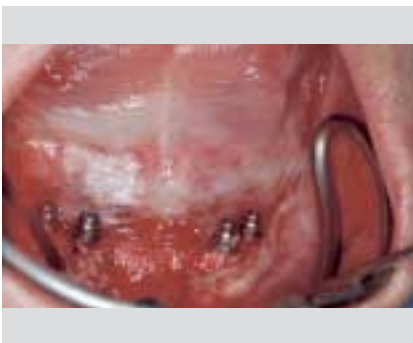

Abb. 1e Vestibuläre Anlagerung mit während der Bohrung des Implantatschachtes gewonnenen Knochenespänen

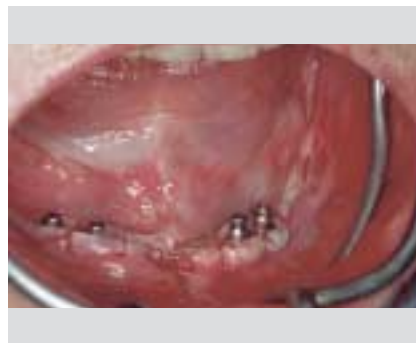

Abb. 1f Zustand nach Nahtversorgung

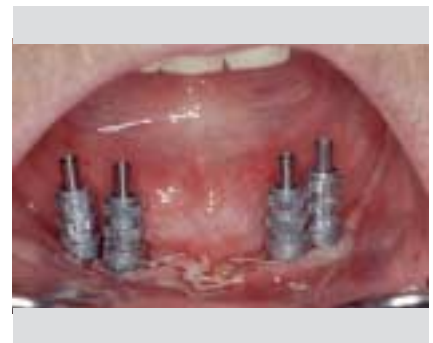

Abb. 1g Zustand nach Abformung direkt post operationem

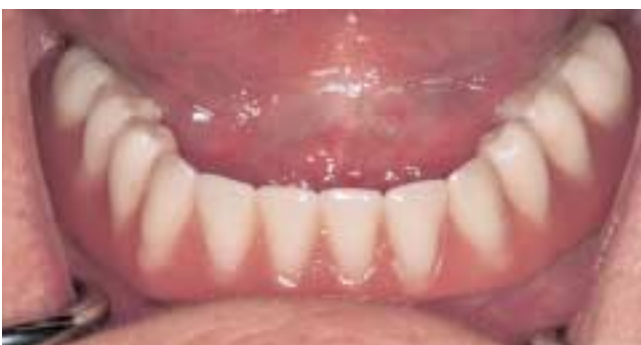
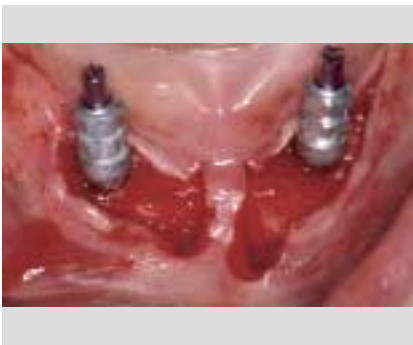
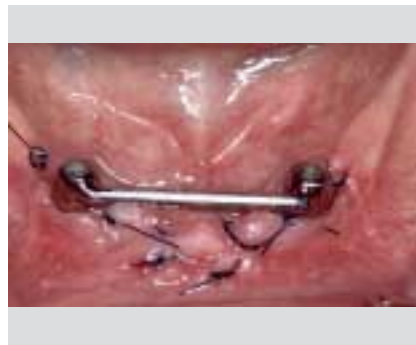Abb. 1h Klinische Ansicht nach Protheseneingliederung



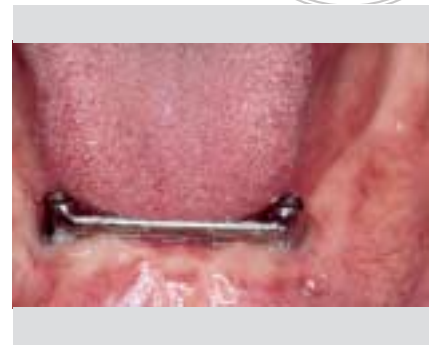
Abb. 1i Klinische Ansicht 2 Jahre nach Sofortbelastung



**Abb. 2a** Intraoperative Ansicht bei Abformung für Sofortbelastung



**Abb. 2b** Ansicht bei Steginsertion 1 Tag nach Implantation mit zwei interforaminalen Implantaten



**Abb. 2c** Klinische Ansicht 5 Jahre nach Implantation und Sofortbelastung

der Implantation mit einem konfektionierten *Dolder*-Steg belastet wurden. Mit Rücksicht auf die Gewöhnung der Patientin an ihre teleskopierende Unterkieferprothese wurde diese Form der Implantatretention gewählt; im höheren Alter bevorzugen viele Patienten aufgrund der einfacheren Handhabung und Hygiene kombiniert schleimhaut-/implantatgetragene Versorgungen. Die bei der Bohrung der Implantatschächte gewonnenen Bohrspäne wurden vestibulär am Implantat 33 an einen freiliegenden Gewindegang angelagert. Nach der Nahtversorgung mit resorbierbarem Faden wurde bei guter Knochenqualität intra operationem die Abformung mit an den Implantaten verschraubten Abformungsposten angefertigt. 1 Woche post operationem erfolgte das Einsetzen der implantatgestützten Unterkieferprothese. Die Patientin war mit der schon mehrere Jahre getragenen Prothese im Oberkiefer zufrieden und wünschte keine Neuversorgung. In der Kontrolluntersuchung nach 2 Jahren zeigte sich ein entzündungsfreies Implantatbett mit geringem marginalem Knochenverlust. Die Schleimhaut war reizfrei.

### Fall 2 (Abb. 2a bis c)

Dieser Fall demonstriert die intraoperative Abformung von zwei intraforaminalen ITI-Implantaten mit der SLA-Oberfläche von 4,1 mm Durchmesser und 12 mm Länge. 5 Jahre nach der Sofortbelastung waren auch bei dieser 70-jährigen Patientin, die im Oberkiefer ebenfalls weiterhin mit einer schleimhautgetragenen Prothese versorgt ist, die Schleimhautverhältnisse unauffällig.

### Fall 3 (Abb. 3a bis j)

Die 62-jährige Patientin stellte sich mit nicht erhaltungswürdigen Zähnen im Ober- und Unterkiefer sowie dem Wunsch nach einer feststehenden implantatgetragenen prothetischen

Versorgung vor. Aufgrund der generalisierten fortgeschrittenen Resorption des Alveolarkamms im Oberkiefer und der damit verbunden ungenügenden Lippenstütze der Oberlippe wurden eine implantat-/steggetragene Prothese auf vier Implantaten im Oberkiefer und eine feststehende Brücke auf fünf Implantaten im Unterkiefer geplant. Nach der Insertion von Frialit-Implantaten (Fa. Friadent, Mannheim) mit dem Durchmesser 3,8 mm – die Längen variierten von 9,5 bis 15 mm – wurden die Implantate nach einer durchschnittlichen Einheilzeit von 3 Monaten freigelegt. Nach weiteren 3 Wochen wurde die Abformung mit individualisierten Löffeln durchgeführt und die prothetische Versorgung hergestellt. Im Oberkiefer wurde ein individuell gefräster Steg mit Galvano-Mesostruktur angefertigt und im Unterkiefer eine feststehende Brücke auf fünf Implantaten eingegliedert.

### Fall 4 (Abb. 4a bis n)

Die teleskopierende Unterkieferversorgung des 72-jährigen Patienten war nach 18 Jahren Tragezeit aufgrund von Frakturen der wurzelkanalbehandelten Zähne 32, 33, 43 erneuerungsbedürftig. Da der Patient eine Progenie des Unterkiefers aufwies und der Halt der Interims-Totalprothese im Unterkiefer insuffizient war, wurden eine implantatgetragene Deckprothese sowie eine Totalprothese im Oberkiefer geplant. Es erfolgte die Insertion von vier Nobel-Replace-Straight-Implantaten (Fa. Nobel Biocare) mit dem Durchmesser 4,0 mm und der Länge 15 mm, die nach 3 Monaten Einheilzeit freigelegt und nach weiteren 2 Wochen mittels eines individuellen Abformlöffels abgeformt wurden. Bei der Gestaltung des individuell gefrästen Steges wurde besonderes auf die Hygienefähigkeit geachtet. Die Sekundärstruktur wurde durch distale Kunststoffmatrizen zur Retentionserhöhung komplettiert.

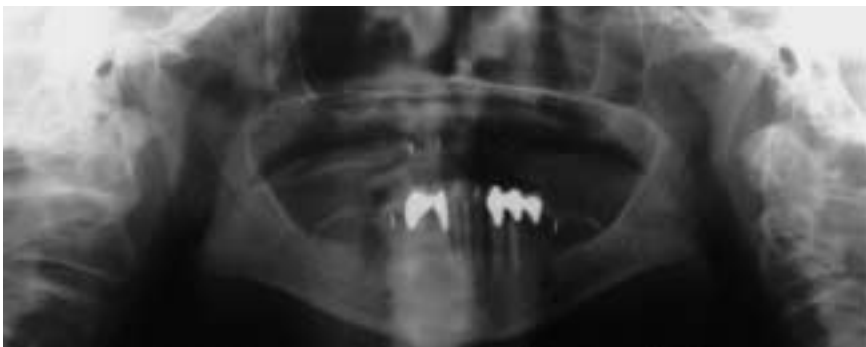

Abb. 3a Ausgangsröntgenbild vor Extraktion der Unterkiefer-Restbeziehung

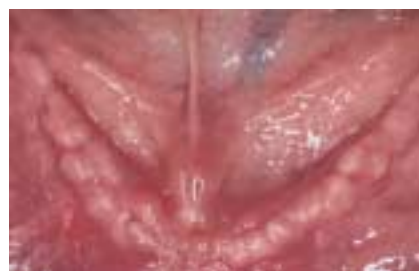
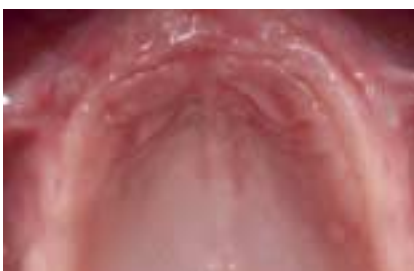
Abb. 3b Klinische Ansicht des Oberkiefers

Abb. 3c Klinische Ansicht des Unterkiefers

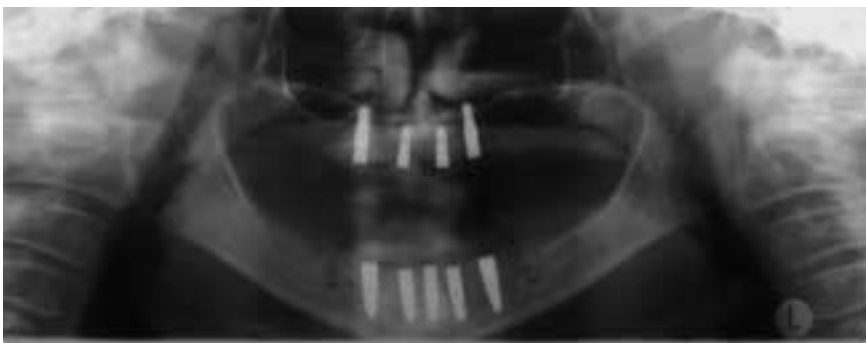


Abb. 3d Kontrollröntgenbild nach Implantation

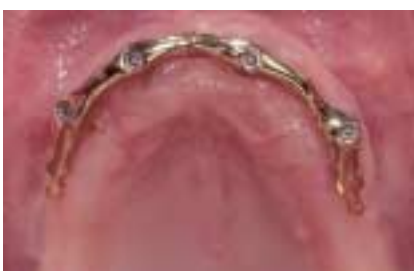

Abb. 3e Oberkiefersteg

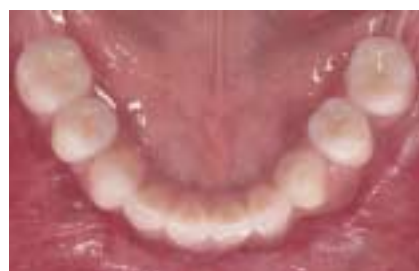

Abb. 3f Unterkieferprothese

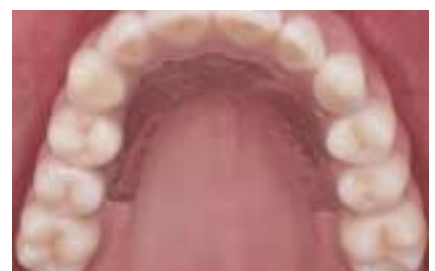

Abb. 3g Oberkieferprothese

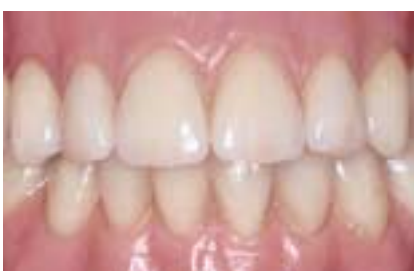

Abb. 3h Abschlussbild frontal

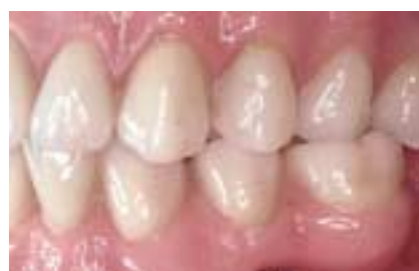

Abb. 3i Seitenansicht links

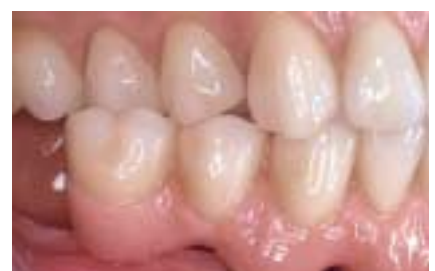

Abb. 3j Seitenansicht rechts

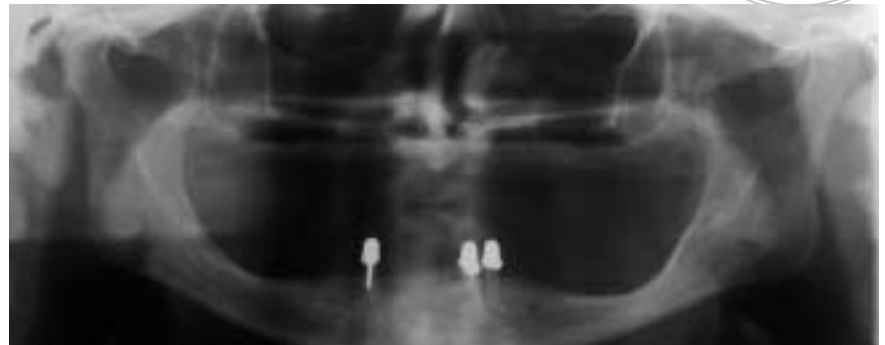


Abb. 4a Orthopantomogramm der Ausgangssituation

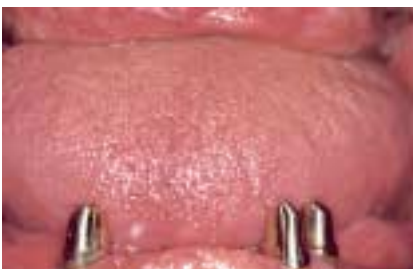

Abb. 4b Ausgangssituation (Frontalansicht)

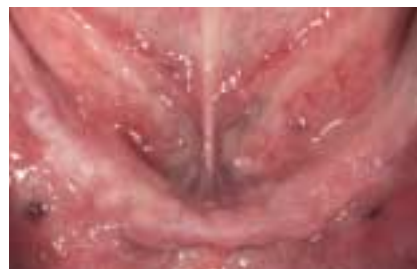

Abb. 4c Ausgangssituation nach Zahnextraktion

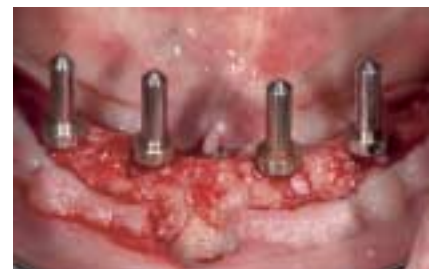

Abb. 4d Intraoperative Ansicht: Die Parallelisierungspfosten zeigen eine gute Ausrichtung der Implantatschächte

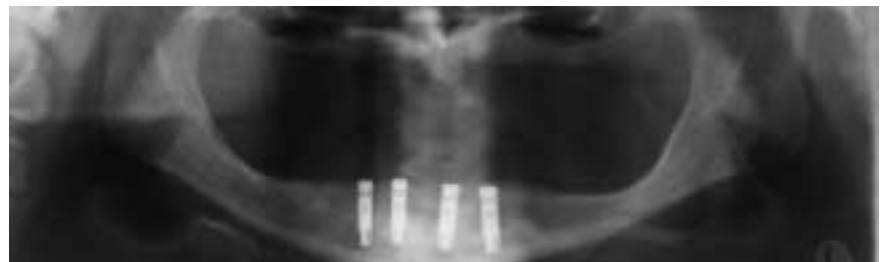

Abb. 4e Orthopantomogramm post implantationem 34, 32, 42, 44

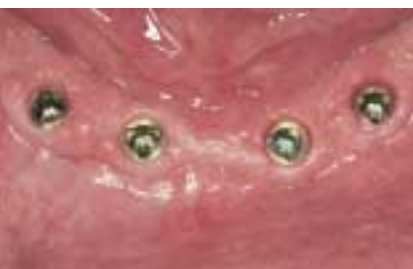

Abb. 4f Klinisches Bild direkt vor Einbringung des Unterkiefersteges

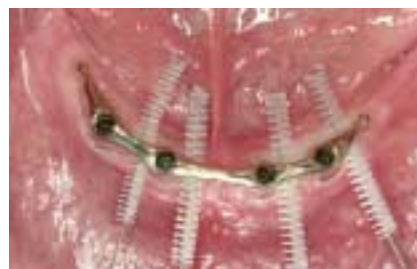

Abb. 4g Hygienefähigkeit des Unterkiefersteges

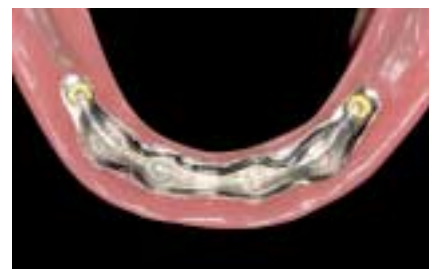


Abb. 4h Unterkieferprothese; Sekundärgerüst (NEM) distale Kunststoffclips

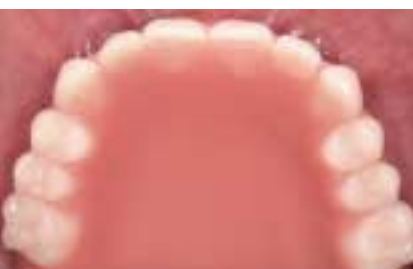

Abb. 4i Oberkieferprothese nach Einsetzen

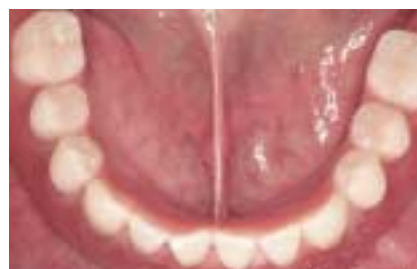

Abb. 4j Unterkieferprothese eingesetzt

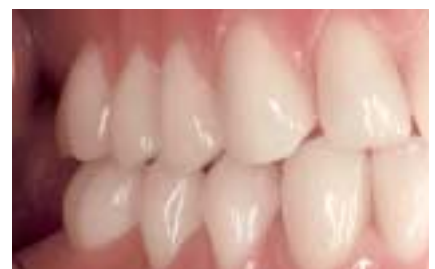

Abb. 4k Seitenansicht rechts

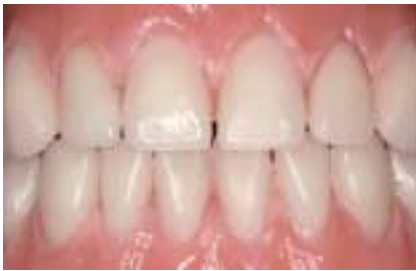

Abb. 4l Abschlussbild frontal

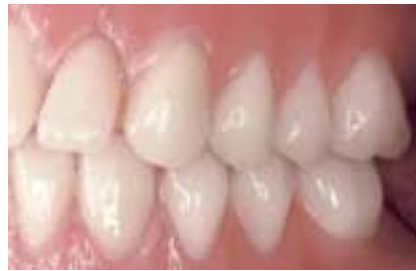

Abb. 4m Seitenansicht links

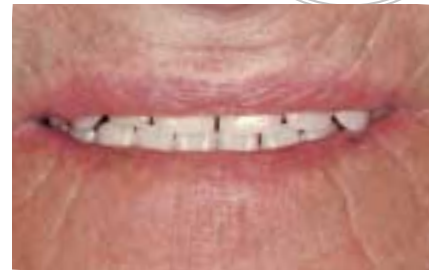

Abb. 4n Abschlussbild mit Lippenlächeln

## Literatur

1. Awad MA, Lund JP, Dufresne E, Feine JS. Comparing the efficacy of mandibular implant-retained overdentures and conventional dentures among middle-aged edentulous patients: satisfaction and functional assessment. *Int J Prosthodont* 2003;16:117-122.
2. Berglundh T, Persson L, Klinge B. A systematic review of the incidence of biological and technical complications in implant dentistry reported in prospective longitudinal studies of at least 5 years. *J Clin Periodontol* 2002;29(Suppl 3):197-212; discussion 232-233.
3. Cochran DL, Buser D, ten Bruggenkate CM, Weingart D et al. The use of reduced healing times on ITI implants with a sandblasted and acid-etches (SLA) surface: early results from clinical trials on ITI SLA implants. *Clin Oral Implants Res* 2002;13:144-153.
4. Engstrand P, Grondahl K, Ohnrell LO, Nilsson P, Nannmark U, Branemark PI. Prospective follow-up study of 95 patients with edentulous mandibles treated according to the Branemark Novum concept. *Clin Implant Dent Relat Res* 2003;5:3-10.
5. Haraldson T, Karlsson U, Carlsson GE. Bite force and oral function in complete denture wearers. *J Oral Rehabil* 1979;6:41-48.
6. Jones JD, Lupori J, van Sickle JE, Gardner W. A 5-year comparison of hydroxyapatite-coated titanium plasma-sprayed and titanium plasma-sprayed cylinder dental implants. *Oral Surg Oral Med Oral Pathol Oral Radiol Endod* 1999;87: 649-652.
7. Khang W, Feldman S, Hawley CE, Gunsolley J. A multi-center study comparing dual acid-etched and machined-surfaced implants in various bone qualities. *J Periodontol* 2001;72:1384-1390.
8. Misch CE. Density of bone: effect on treatment plans, surgical approach, healing, and progressive bone loading. *Int J Oral Implantol* 1990;6:23-31.
9. Morris HF, Winkler S, Ochi S. A 48-month multicentric clinical investigation: implant design and survival. *J Oral Implantol* 2001;27:180-186.
10. Reiser GM, Bruno JF, Mahan PE, Larkin LH. The subepithelial connective graft palatal donor site: anatomic considerations for surgeons. *Int J Periodontics Restorative Dent* 1996;16:130-137.
11. Sanchez-Garces MA, Gay-Escoda C. Periimplantitis. *Med Oral Patol Oral Cir Bucal* 2004;9(Suppl):62-74.
12. Schou S, Berglundh T, Lang NP. Surgical treatment of peri-implantitis. *Int J Oral Maxillofac Implants* 2004;19(Suppl):140-149.
13. Strassburger C, Kerschbaum T, Heydecke G. Influence of implant and conventional prostheses on satisfaction and quality of life: A literature review. Part 2: Qualitative analysis and evaluation of the studies. *Int J Prosthodont* 2006;19:339-348.
14. Stricker A, Gutwald R, Schmelzeisen R, Gellrich NG. Immediate loading of 2 interforaminal dental implants supporting an overdenture: clinical and radiographic results after 24 months. *Int J Oral Maxillofac Implants* 2004;19:868-872.
15. Sykaras N, Iacopino AM, Marker VA, Triplett RG, Woody RD. Implant materials, designs, and surface topographies: their effect on osseointegration. A literature review. *Int J Oral Maxillofac Implants* 2000;15:675-690.
16. Tallgren A. The continuing reduction of the residual alveolar ridges in complete denture wearers: a mixed-longitudinal study covering 25 years. *J Prosthet Dent* 1972;27:120-132.
17. Tang L, Lund JP, Tache R, Clokie CM, Feine JS. A within subject comparison of mandibular long-bar and hybrid implant-supported prostheses: psychometric evaluation and patient preference. *J Dent Res* 1997;76:1675-1683.
18. Zitzmann NU, Marinello CP, Sendi P. A cost-effectiveness analysis of implant overdentures. *J Dent Res* 2006;85:717-721. 